

Aida Džanković¹, Amra Mahmutović², Samra Korać¹, Irmina Tahmišćija¹, Alma Konjhodžić¹, Lajla Hasić-Branković¹, Naida Hadžiabdić³

Exploring the Root Canal Morphology of Third Molars in the Bosnia and Herzegovina Population

Istraživanje morfologije kanala korijena trećih kutnjaka u populaciji Bosne i Hercegovine

¹ University of Sarajevo-Faculty of Dentistry with Dental Clinical Center, Department of Dental Pathology with Endodontics, Sarajevo, Bosnia and Herzegovina
Zavod za dentalnu patologiju s endodoncijom Stomatološkog fakulteta sa Stomatološkim kliničkim centrom Sveučilišta u Sarajevu, Bosna i Hercegovina

² Independent Researcher, Sarajevo, Bosnia and Herzegovina,
Samostalni istraživač, Sarajevo, Bosna i Hercegovina

³ University of Sarajevo-Faculty of Dentistry with Dental Clinical Center, Department of Oral Surgery, Sarajevo, Bosnia and Herzegovina
Zavod za oralnu kirurgiju Stomatološkog fakulteta sa Stomatološkim kliničkim centrom Sveučilišta u Sarajevu, Bosna i Hercegovina

Abstract

The objective of this study was to evaluate the root canal morphology of third molars in the Bosnia-Herzegovina population. **Materials and methods:** A total of 241 extracted third molars (105 maxillary and 136 mandibular) were subjected to a clearing procedure. The specimens were categorized into ten groups based on the Alavi classification for maxillary third molars (MaxTMs), and six groups were based on the Gulabivala classification for mandibular third molars (ManTMs). Root canal type according to the Vertucci classification, the presence and position of lateral canals, and intercanal communication were analyzed using a stereomicroscope x15. **Results:** MaxTMs had three roots in 77.13% of the samples. Among MaxTMs, the most common morphology was three fused roots (33.33%) and Vertucci's type VIII (54.28% of samples in Alavi's Group IV). 60.29% of ManTMs have two separate roots (Gulabivala's Groups II and III). The most prevalent types in mesial roots were type I (41.46% in Group II) and type IV (48.78% in Group III), although type I predominated in distal roots (91.24% and 100% in Groups II and III, respectively). **Conclusion:** Single-rooted third molars usually have a root canal morphology that is more favorable for endodontic treatment. In contrast, third molars with fused roots often have more complex root canal morphology.

Received: June 24, 2024

Accepted: August 30, 2024

Address for correspondence

Aida Džanković
University of Sarajevo Faculty of Dentistry with Dental Clinical Center
Bolnicka 4a, 71 000 Sarajevo,
Bosnia and Herzegovina
Phone: +387 33 407 861
Mobile: +387 61 357 033
aidadzankovic@gmail.com

MeSH Terms: Dental Pulp Cavity; Third Molar; Maxilla; Mandibula

Author Keywords: Third molar; Wisdom tooth; Root canal; Anatomy; Morphology

Aida Džanković, 0000-0002-8790-5966
Amra Mahmutović, 0009-0001-9939-8017
Samra Korać, 0000-0001-7842-7299
Irmina Tahmišćija, 0000-0001-5941-2411

Alma Konjhodžić, 0000-0002-1939-9694
Lajla Hasić-Branković, 0000-0002-9489-4943
Naida Hadžiabdić, 0000-0003-4808-703X

Introduction

Third molars are the most often impacted teeth due to their distal location, lack of space, and prolonged eruption period (1). However, 44.1% of adults still have at least one non-impacted third molar (2). The position of third molars in the dental arch makes it difficult to maintain adequate oral hygiene, thus potentially leading to caries and subsequent onset of pain and pulpitis. Endodontic treatment of third molars may be required for restorative, prosthetic, and orthodontic indication to maintain their full functionality within the dental arch (3). This procedure will preserve the original tooth structures of the third molars and ensure that the vertical dimension of the bone remains intact with the

Uvod

Treći kutnjaci najčešće su impaktirani zubi zbog distalnog položaja, nedostatka prostora i produženog razdoblja nicanja (1). No 44,1 % odraslih ima barem jedan treći kutnjak koji nije impaktiran (2). Položaj tih kutnjaka u zubnome luku otežava održavanje odgovarajuće oralne higijene, a rezultat je mogući nastanak karijesa te posljedica pojava boli i pulpitisa. Endodontski tretman trećih kutnjaka može biti indiciran iz restaurativnih, protetičkih i ortodontskih razloga da bi se zadržala njihova puna funkcionalnost unutar zubnoga luka (3). Tim postupkom sačuvat će se biološka zubna tkiva trećih kutnjaka i neće se narušiti vertikalna dimenzija kosti s antagonistom u kontaktu. Treći kutnjaci smatraju

antagonist in contact. Third molars are considered to be the teeth of strategic importance due to their potential function as substitutes and biological reserves in premature loss of the first and second permanent molars (4,5). Endodontic therapy of third molars may be preferable to surgery in some systemic diseases, advanced age, and specifically in cases of bisphosphonate-related jaw osteonecrosis (6).

Since third molars develop after birth, the pattern of jaw growth, changes in dental lamina migration, trauma, and disease can influence the development of these teeth, affecting their size, shape, and position (7). Previous studies have shown that root canal morphology differs by race, geographic location, and ethnicity (8). All of these variables can influence a wide range of forms, making the root canal morphology of third molars unpredictable (9).

False assumptions regarding the root and canal anatomy might lead to incomplete debridement and obturation, thus in endodontic failure. The presence of extra roots or canals in teeth is more common in molars, particularly third molars (10). A basic understanding of the root canal anatomy of the third molars is critical to prevent unsuccessful outcomes of endodontic procedures.

Studies on the root canal morphology have become increasingly prevalent in recent years, with various groups of teeth being the primary focus of these investigations. However, it appears that third molars have been notably absent from these studies despite their potential importance in understanding the intricate network of root canals. As a result, there is a pressing need for researchers to shift their attention towards this neglected area, and to undertake further investigations into the root canals of third molars. To our knowledge, this is the first study aimed to analyze the root and canal morphology of third molars in Bosnia and Herzegovina, specifically focusing on impacted and partially impacted wisdom teeth.

Materials and methods

The sample collection

From 2021 to 2023, a total of 241 impacted and partially impacted third molars (105 maxillary and 136 mandibular) were collected from Bosnia and Herzegovina residents who were referred to the Department of Oral Surgery at the Faculty of Dentistry with Dental Clinical Centre, University of Sarajevo, Bosnia and Herzegovina. The study was conducted in accordance with the Declaration of Helsinki and approved by the institutional Ethic Committee No 02-3-4-59-1-11/21.

Selection criteria

Third molars extracted *in toto* with fully developed apices met the selection criteria. The samples were kept in a 3% sodium hypochlorite solution (NaOCl) (Semikem LLC, Sarajevo, B&H) until the start of the cleaning process. The patient's age, reasons for extraction, and gender were not considered.

se strateški važnim zubima zbog njihove potencijalne funkcije zamjenika i biološke rezerve u slučaju preranoga gubitka prvih i drugih stalnih kutnjaka (4, 5). Endodontska terapija trećih kutnjaka može biti bolja opcija od kirurškoga zahvata, kad je riječ o nekim sistemskim bolestima u starijoj dobi, i posebno u slučaju osteonekroze čeljusti povezane s bisfosfonatima (6).

Budući da se treći kutnjaci razvijaju poslije rođenja, način rasta čeljusti, promjene u migraciji zubne lamele, trauma i bolesti utječu na njihov razvoj te mogu utjecati na njihovu veličinu, oblik i položaj (7). Autori dosadašnjih studija istaknuli su da se morfologija korijenskih kanala razlikuje ovisno o rasi, geografskom položaju i etničkoj pripadnosti (8). Čineći morfologiju korijenskih kanala trećih kutnjaka nepredvidljivom, sve te varijable mogu utjecati na pojavu vrlo različitih oblika (9).

Pogrešne pretpostavke o anatomiji korijena i kanala mogu završiti nepotpunom instrumentacijom i opturacijom, što rezultira neuspjehom endodontskog zahvata. Dodatni korijeni ili kanali u zubima češći su kod kutnih zuba, posebice trećih kutnjaka (10). Osnovno razumijevanje anatomije korijenskih kanala trećih kutnjaka ključno je za sprječavanje neuspjeha endodontskog liječenja.

Posljednjih godina sve su češće studije u kojima autori istražuju morfologiju korijenskih kanala, s fokusom na različitim skupinama zuba. No čini se da su treći kutnjaci često izostavljeni iz tih istraživanja unatoč njihovoj potencijalnoj važnosti za razumijevanje složene mreže korijenskih kanala. Kao rezultat toga pojavila se potreba da istraživači što prije usmjere svoje zanimanje prema tom zanemarenom području i provedu daljnja istraživanja korijenskih kanala trećih kutnjaka. Prema našim spoznajama, ovo je prva studija u Bosni i Hercegovini u kojoj je analizirana morfologiju korijena i kanala trećih kutnjaka, s posebnim osvrtom na impaktirane i djelomično impaktirane umnjake.

Materijali i metode

Prikupljanje uzoraka

Od 2021. do 2023. godine prikupljen je ukupno 241 impaktirani i djelomično impaktirani treći kutnjak (105 gornjih i 136 donjih) stanovnika Bosne i Hercegovine upućenih u Kliniku za oralnu kirurgiju Stomatološkog fakulteta sa Stomatološkim kliničkim centrom Univerziteta u Sarajevu (Bosna i Hercegovina). Studija je provedena u skladu s Helsinškom deklaracijom, a odobrio ju je institucionalni Etički odbor (broj 02-3-4-59-1-11/21).

Kriteriji za odabir uzoraka

Kriterije za odabir uzoraka su zadovoljili treći umnjaci ekstrahirani u cijelosti sa poptuno razvijenim apeksima. Čuvani su u 3-postotnoj otopini natrijeva hipoklorita (NaOCl) (Semikem d.o.o, Sarajevo, BiH) do početka postupka bistrenja. Dob pacijenta, razlozi za ekstrakciju i spol nisu se razmatrali.

The clearing procedure

The access cavities were prepared and Indian ink (Royal Talens, Apeldoorn, Holland) was injected into the root canal orifices. After the sample was vacuum-suctioned at the apical region, the dye gradually spread throughout the root canals and reached the apex. The clearing procedure began by immersing the samples in 5% nitric acid (Hemija LLC, Bijeljina, B&H) for 10 days with daily changes of solution. The demineralization process reached completion as the 27G needle effortlessly passed through the crown. After rinsing under running water for two hours, the samples were immersed in 70%, 90%, and 95% of ethyl alcohol (Semikem LLC, Sarajevo, B&H) for a period of 12 hours for each concentration. The clearing procedure was completed by placing samples into methyl-salicylate (Semikem LLC, Sarajevo, B&H).

Samples analysis

The root canal morphology was examined using a 15x stereomicroscope (Kern Opticus OZL 464, KERN&Sohn GmbH, Balingen, Germany), and digital photographs of the samples were taken with a Kern Opticus ODC 824 camera (KERN&Sohn GmbH, Balingen, Germany). Maxillary third molars (MaxTMs) were divided in ten groups according to the Alavi et al. classification system (11). Groups I-IV included three-rooted MaxTMs (I - three roots: all separated, II - three roots: buccal roots fused, III - three roots: distobuccal and palatal roots fused). Groups V and VI consisted of two-rooted MaxTMs (V - two roots: all separate, VI - two roots: all fused), while Groups VII-X involved single and four rooted forms (VII -one root: conical, VIII - one root: C shaped, IX -four roots fused, X - four roots: others).

The Gulabivala et al.'s classification was used to analyze mandibular third molars (ManTMs). This classification system divided ManTMs into six groups: I -three separate roots, II -two roots: both mesial and distal roots are flat mesio-distally, III -two roots: mesial roots are flat mesio-distally, distal roots are conical, IV - two fused roots: the roots are fused for more than half their length and there are buccal and lingual grooves, between the roots, V - single conical root, and VI - single C shaped root.

The root canal morphology of MaxTMs and ManTMs was assessed using the Vertucci classification (12), and additional types were classified according to Sert&Bayirly (13). Lateral canals and intercanal communications were examined in terms of frequency and position.

Statistical analysis

All data were collected in an electronic database, and subsequently analyzed using Microsoft Excel 2019 (Microsoft Corporation, Redmond, Washington, United States). Counts are displayed as absolute and relative N (%) frequencies. Given the descriptive nature of the study, as well as small infrequent counts in certain categories, no statistical testing was conducted.

Postupak bistrenja

Nakon pripreme pristupnih kavitata, u ulaze korijenskih kanala ubrizgana je indijska tinta (Royal Talens, Apeldoorn, Nizozemska). Tinta se postupno širila kroz korijenske kanale i dosegula vrh korijena primjenom vakuumske sukcije u apikalnom području. Postupak bistrenja je počeo uranjanjem uzoraka u 5-postotnu otopinu dušikove kiseline (Hemija d.o.o, Bijeljina, BiH) i trajao 10 dana uz svakodnevno mijenjanje otopine. Proces demineralizacije završen je kada je igla veličine 27G bez otpora prošla kroz krunu uzorka. Nakon dvosatnog ispiranja pod tekućom vodom, uzorci su uronjeni u 70-postotni, 90-postotni i 95-postotni etilni alkohol (Semikem d.o.o., Sarajevo, BiH) na razdoblje od 12 sati za svaku koncentraciju. Postupak bistrenja dovršen je stavljanjem uzoraka u metil-salicilat (Semikem d.o.o., Sarajevo, BiH).

Analiza uzoraka

Morfologija korijenskih kanala ispitivana je stereomikroskopom pod povećanjem od 15 puta (Kern Opticus OZL 464, KERN & Sohn GmbH, Balingen, Njemačka), a digitalne fotografije uzoraka snimljene su kamerom Kern Opticus ODC 824 (KERN & Sohn GmbH, Balingen, Njemačka).

Gornji treći kutnjaci (MaxTMs) podijeljeni su u deset skupina prema klasifikacijskom sustavu Alavija i suradnika (11). Skupine od I do IV obuhvaćale su MaxTM-se s tri ma korijenima (I - tri korijena: svi odvojeni, II - tri korijena: bukalni korijeni spojeni, III - tri korijena: distobukalni i palatinalni korijeni spojeni). Skupine V i VI sadržavale su MaxTM-se s dvama korijenima (V - dva korijena: svi odvojeni, VI - dva korijena: svi spojeni), a u skupine od VII do X obuhvaćale su jednokorijenske i četverokorijenske oblike (VII - jedan korijen: koničan, VIII - jedan korijen: u obliku slova C, IX - četiri spojena korijena, X - četiri korijena: drugi oblici).

Za analizu donjih trećih kutnjaka (ManTMs) korišten je klasifikacijski sustav Gulabivala i suradnika. Taj sustav dijeli ManTM-se u šest skupina: I - tri odvojena korijena, II - dva korijena: mezijalni i distalni korijeni ravni su u meziodistalnom smjeru, III - dva korijena: mezijalni korijeni ravni su meziodistalno, distalni korijeni su konični, IV - dva spojena korijena: više od pola njihovih korijena spojeno je i između njih imaju bukalne i lingvalne žljebove, V - jedan konični korijen i VI - jedan korijen u obliku slova C.

Morfologija korijenskih kanala MaxTM-sa i ManTM-sa analizirana je s pomoću Vertuccijeve klasifikacije (12), a dodatni tipovi klasificirani su prema podjeli Sert i Bayirlija (13). Lateralnim kanalima i međukanalnim komunikacijama ispitivani su položaj i učestalost.

Statistička analiza

Svi podatci upisani su u elektroničku bazu podataka i naknadno analizirani u programu Microsoft Excel 2019 (Microsoft Corporation, Redmond, Washington, Sjedinjene Američke Države). Brojevi su prikazani kao apsolutne i relativne N (%) frekvencije. S obzirom na deskriptivnu prirodu studije, te male i rijetke brojne vrijednosti u određenim kategorijama, nisu obavljena statistička testiranja.

Results

Maxillary third molars (MaxTMs)

Root and canal morphology

Most of the MaxTMs (77.13%) had three roots (Table 1). Group IV (three fused roots) had the largest sample size,

Rezultati

Maksimalni treći kutnjaci (MaxTMs)

Morfolologija korijena i kanala

Većina MaxTM-sa (77,13 %) imala je tri korijena (tablica 1.). Skupina IV (tri spojena korijena), sastavljena od 35 uzo-

Table 1 The classification of maxillary third molars by root number and shapes according to Alavi (11)
Tablica 1. Maksimalni treći kutnjaci podijeljeni prema broju i obliku korjenova u skladu s klasifikacijom Alavija i sur. (11)

Groups according to Alavi • Grupe prema Alavi i sur.		Number of samples • Broj uzoraka (%)	Number of the root • Broj korjenova (%)
I	Three roots, all separate • Tri korijena, svi odvojeni	27 (25.71%)	Three roots • Tri korijena (77.13%)
II	Three roots, B roots fused • Tri korijena, B korijeni spojeni	14 (13.33%)	
III	Three roots, BD and P roots fused • Tri korijena, BD i P korijeni spojeni	5 (4.76%)	
IV	Three roots, all fused • Tri korijena, svi spojeni	35 (33.33%)	
V	Two roots, separate • Dva korijena, odvojena	8 (7.62%)	Two roots • Dva korijena (12.38%)
VI	Two roots, fused • Dva korijena, spojena	5 (4.76%)	One root • Jedan korijen (8.57%)
VII	One root, conical • Jedan korijen, konični	9 (8.57%)	
VIII	One root, C-shaped • Jedan korijen, C-oblika	0 (0%)	Four roots • Četiri korijena (1.91%)
IX	Four roots, fused • Četiri korijena, spojena	0 (0%)	
X	Four roots, other • Četiri korijena, drugo	2 (1.91%)	
Total • Ukupno		105 (99.99%)	99.99%

B = buccal • bukalni, BD = buccodistal • distobukalni, P = palatal • palatinalni.

Table 2 Root canal morphology of maxillary third molars according to Vertucci classification (12), and Sert&Bayirly (13) additional classification

Tablica 2. Korijenska kanalna morfolologija maksimalnih trećih kutnjaka u skladu s Vertuccijevom klasifikacijom (12) i dodatnom klasifikacijom prema Sertu i Bayirlyju (13)

Group, number of samples • Grupa, broj uzoraka (N=105)	Root • Korijen	Vertucci's type • Vertucci tip								Additional canal types • Dodatni tipovi kanala							Obl.
		I	II	III	IV	V	VI	VII	VIII	1-3	2-3	3-1	3-2	2-1-2-1	4	4-3	
Group I • Skupina I (3 R: separate) • (3 K: odvojeni) N=27	MB	21	1	-	5	-	-	-	-	-	-	-	-	-	-	-	-
	DB	27	-	-	-	-	-	-	-	-	-	-	-	-	-	-	-
	P	26	-	-	1	-	-	-	-	-	-	-	-	-	-	-	-
Group II • Skupina II (3 R: MB&DB fused) • (3 K: MB i DB spojeni) N=14	MB&DB	-	-	-	9	-	1	-	3	-	-	-	-	-	-	-	1
	P	14	-	-	-	-	-	-	-	-	-	-	-	-	-	-	-
Group III • Skupina III (3 R: DB&P fused) • (3K: DB&P spojeni) N=5	DB&P	1	1	-	2	-	-	-	-	-	-	1	-	-	-	-	-
	MB	4	-	-	1	-	-	-	-	-	-	-	-	-	-	-	-
Group IV • Skupina IV (3 R: all fused) • (3K: svi spojeni) N=35	MB&DB&P	2	2	-	1	-	-	-	19	2	1	2	2	-	1	2	1
	B	3	1	-	3	-	-	-	-	-	-	-	-	1	-	-	-
Group V • Skupina V (2 R: separate) • (2 K: odvojeni) N=8	P	8	-	-	-	-	-	-	-	-	-	-	-	-	-	-	-
	B&P	-	-	-	3	-	-	-	-	-	-	2	-	-	-	-	-
Group VII • Skupina VII (1 R: conical) • (1 K: konični) N=9	-	7	-	-	-	1	-	-	-	1	-	-	-	-	-	-	-
Group X • Skupina X (4 R: other) • (4 K: drugo) N=2	MB1&MB2	2	-	-	-	-	-	-	-	-	-	-	-	-	-	-	-
	D	2	-	-	-	-	-	-	-	-	-	-	-	-	-	-	-
	P	2	-	-	-	-	-	-	-	-	-	-	-	-	-	-	-

R = root • korijen, MB = mesiobuccal • meziobukalni, BD = buccodistal • bukodistalni, P = palatal • palatinalni, B = buccal • bukalni, Obl. = obliteration • obliteracija, Groups VIII and IX were excluded from the table due to a lack of sample • Skupine VIII i IX nisu uključene u tablicu zbog nedostatka uzoraka.

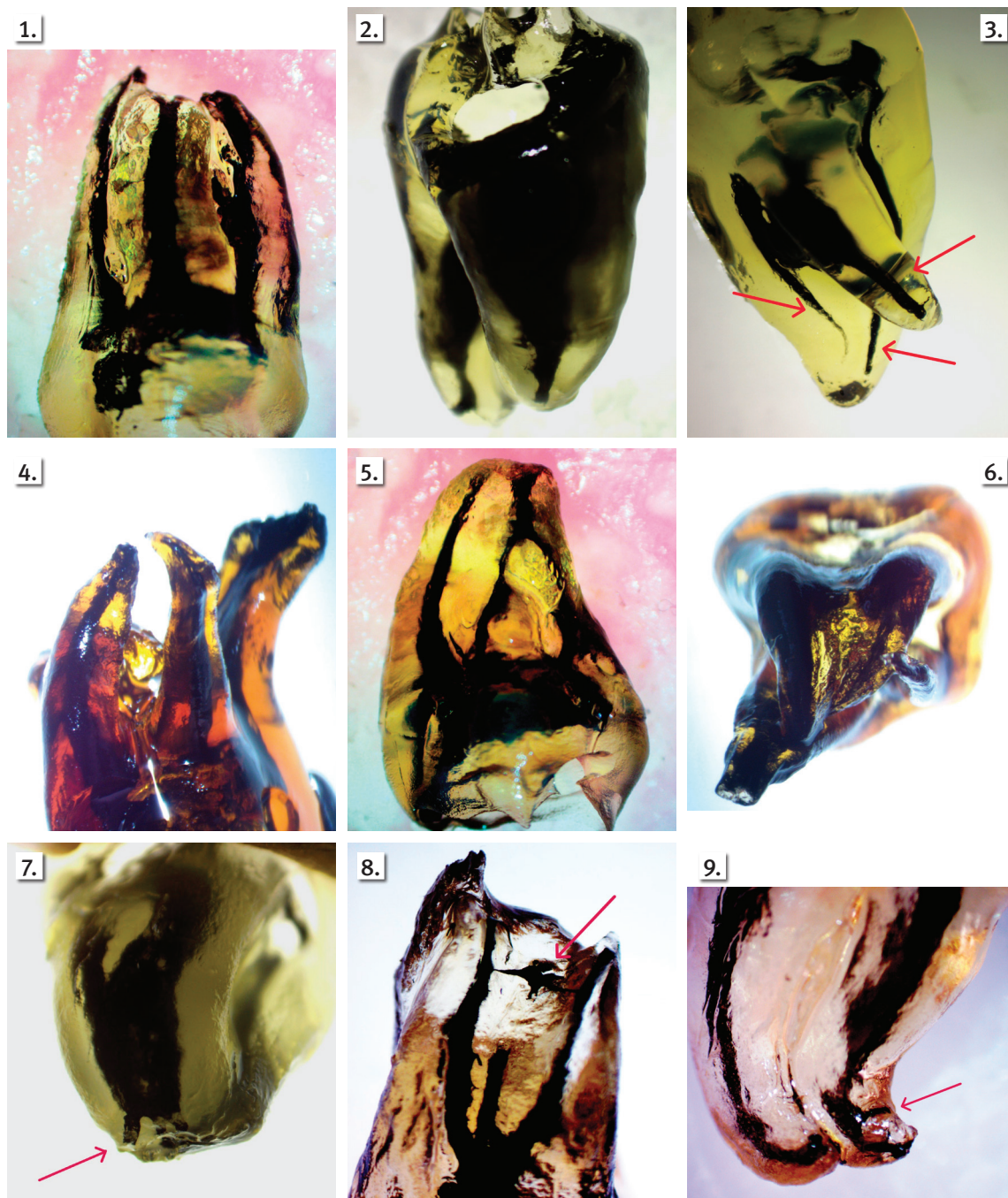


Figure 1 The most common root and canal morphology in maxillary third molars: three fused roots and type VIII root canals

Slika 1. Najčešći tip korijena i korijenskih kanala maksilarnih trećih kutnjaka: tri spojena korijena i korijenski kanal tip VIII

Figure 2 Mandibular third molars: two separate roots; (Group II Gulabivala's classification) with type I in mesial root and type I in distal root

Slika 2. Mandibularni treći kutnjaci: dva odvojena korijena (skupina II prema klasifikaciji Gulabivalija i sur.) s tipom I u mezijalnom i distalnom korijenu

Figure 3 Mandibular third molars: two separate roots (Group III Gulabivala's classification) with type IV in mesial root and type I in distal root

Slika 3. Mandibularni treći kutnjaci: dva odvojena korijena (skupina III prema klasifikaciji Gulabivalija i sur.) s tipom IV u mezijalnom i tipom I u distalnom korijenu

Figure 4 Maxillary third molar with four roots

Slika 4. Maksilarni treći kutnjak s četirima korijenima

Figure 5 Maxillary third molar with atypical canal morphology, type 3-2

Slika 5. Maksilarni treći kutnjak s atipičnom kanalnom morfologijom tip 3-2

Figure 6 Mandibular third molars with atypical root and canal morphology; radix entomolaris from apical perspective

Slika 6. Mandibularni treći kutnjak s atipičnom korijenskom i kanalnom morfologijom; *radix entomolaris* promatran iz apikalne perspektive

Figure 7 Mandibular third molars with atypical canal morphology; type 2-3 in mesial root

Slika 7. Mandibularni treći kutnjak s atipičnom kanalnom morfologijom; tip 2-3 u mezijalnom korijenu

Figure 8 Maxillary third molar with intercanal communication

Slika 8. Maksilarni treći kutnjak s međukanalnom komunikacijom

Figure 9 Mandibular third molars with lateral canal in apical region

Slika 9. Mandibularni treći kutnjak s lateralnim kanalom u apikalnoj regiji

consisting of 35 samples (33.33%). Within this group, Vertucci type VIII was the most common (Table 2) (Figure 1). Compared to all other groups of the Alavi et al. classification, additional types were the most frequent in Group IV (8.57%). Obliterations of root canals were rare. They were observed only in two samples in groups with fused canals (Groups II and IV) (Table 2).

Mandibular third molars (ManTMs)

Root and canal morphology

The majority of ManTMs had two roots (95.58%). Within this group, 60.28% showed two separate roots (Groups II and III), while 35.30% exhibited fused roots (Group IV) (Table 3). In Groups II and III, the mesial roots most frequently showed type I (Figure 2) and type IV (Figure 3) configurations, respectively, while most distal roots contained a single canal. Root canal obliteration was found in 12.5% of specimens in Groups II and IV (Table 4). Additional types of root canal morphology are more common in group with fused root. No new canal configurations were found in the MaxTMs and ManTMs, which were not previously reported in studies.

raka (33,33 %), sadržavala je najviše uzoraka. U toj skupini najčešći je bio Vertuccijev tip VIII (tablica 2.) (slika 1.). U usporedbi s ostalim skupinama prema klasifikaciji Alavija i suradnika, dodatni tipovi bili su najčešći u skupini IV (8,57 %). Obliteracije korijenskih kanala bile su rijetke – zabilježena su samo u dva uzorka u skupinama sa spojenim korijenima (skupine II i IV) (tablica 2.).

Mandibularni treći kutnjaci (ManTMs)

Morfologija korijena i kanala

Većina ManTM-sa imala je dva korijena (95,58 %). U sklopu te skupine 60,28 % uzoraka imalo je dva odvojena korijena (skupine II i III), a spojeni korijeni uočeni su u 35,30 % slučajeva (skupina IV) (tablica 3.). U skupinama II i III mezijalni korijeni najčešće su bili konfiguracije tip I (slika 2.) i tip IV (slika 3.), a većina distalnih korijena imala je jedan kanal. Obliteracija korijenskog kanala pronađena je u 12,5 % uzoraka u skupinama II i IV (tablica 4.). Dodatni tipovi morfologije korijenskog kanala češći su u skupinama sa sraslim korijenom. Nisu pronađene nove konfiguracije kanala u MaxTM-sima i ManTM-sima koje već nisu bile zabilježene u studijama.

Table 3 The classification of mandibular third molars by root number and shapes according to Gulabivala (23)

Tablica 3. Mandibularni treći kutnjaci podijeljeni prema broju i obliku korjenova prema klasifikaciji Gulabivala i sur. (12)

Groups according to Gulabivala • Grupe prema Gulabivala i sur.		Number of samples • Broj uzoraka (%)	Number of the root • Broj korjenova (%)
I	Three roots, all separate • Tri korijena, svi odvojeni	1 (0.74%)	Three roots • Tri korijena (0.74%)
II	Two separate roots, both mesial and distal roots are flat mesio-distally • Dva odvojena korijena, mezijalni i distalni korijeni su ravni meziodistalno	41 (30.14%)	Two roots • Dva korijena (95.58%)
III	Two separate roots, mesial roots are flat mesio-distally and distal roots are conical • Dva odvojena korijena, mezijalni korijeni ravni meziodistalno i distalni korijen koničan	41 (30.14%)	
IV	Two fused roots, the roots are fused for more than half their length and there are buccal and lingual grooves between the roots • Dva spojena korijena, korijeni su spojeni više od polovine njihove dužine i između njih postoji bukalna i lingvalna brazda	48 (35.30%)	
V	Single conical root, the root cross-section is round or oval • Jedan konični korijen, na poprečnom presjeku korijen je okrugao ili ovalan	4 (2.94%)	One root • Jedan korijen (3.68%)
VI	C-shaped root, a single root with a cross-sectional C-shape • C-oblik, jedan korijen s C-oblikom na poprečnom presjeku	1 (0.74%)	
Total • Ukupno		136 (100%)	100%

Lateral canals and intercanal communications of MaxTMs and ManTMs

38.09% of the MaxTMs had lateral canals, mainly found in the middle part of the root. In ManTMs, lateral canals were observed in 13.23% of the samples, primarily located in the apical third of the root length (Table 5).

Intercanal communications were observed in 11.42% samples of MaxTMs, and 6.61% of ManTM. The middle third of the root was the most often affected location (Table 5).

Lateralni kanali i međukanalne komunikacije MaxTM-sa i ManTM-sa

Lateralni kanali pronađeni su u 38,09 % MaxTM-sa, uglavnom u srednjem dijelu korijena. Na ManTM-sima uočeni su lateralni kanali u 13,23 % uzoraka, uglavnom u apikalnoj trećini duljine korijena (tablica 5.).

Međukanalne komunikacije zabilježene su u 11,42 % uzoraka MaxTM-sa i 6,61 % uzoraka ManTM-sa. Najčešće su bile smještene u srednjoj trećini korijena (tablica 5.).

Table 4 Root canal morphology of mandibular third molars according to Vertucci classification (12), and Sert&Bayirly (13) additional classification
Tablica 4. Korijenska kanalna morfologija mandibularnih trećih kutnjaka u skladu sa Verutccijevom klasifikacijom (13) i dodatnom klasifikacijom prema Sert i Bayirly (14)

Group, number of samples • Skupina, broj uzoraka (N=136)	Root • Korijen	Vertucci's type • Vertuccijev tip								Additional canal types • Dodatni tipovi kanala				Obl.
		I	II	III	IV	V	VI	VII	VIII	1-3	2-3	3-2	3-4	
Group I • Skupina I (3 R: separate) • (3 K: odvojeni) N=1	M	-	-	-	1	-	-	-	-	-	-	-	-	-
	D	1	-	-	-	-	-	-	-	-	-	-	-	-
	L	1	-	-	-	-	-	-	-	-	-	-	-	-
Group II • Skupina II (2 R separate: M&D roots flat mesio-distally) • (2 K odvojena: M i D korijeni ravni meziodistalno) N=41	M	17	3	-	13	1	-	-	-	1	-	-	-	6
	D	37	1	-	-	1	-	-	-	-	-	-	-	2
Group III • Skupina III (2 R separate: M roots flat mesio-distally, distal roots conical) • (2 korijena odvojena: M korijen ravan meziodistalno, distalni korijen koničan) N=41	M	11	6	-	20	3	-	1	-	-	-	-	-	-
	D	41	-	-	-	-	-	-	-	-	-	-	-	-
Group IV • Skupina IV (2 R fused more than ½ their length with grooves between the roots) • (2K spojena više od ½ njihove dužine s brazdama između korjenova) N=48	M&D	-	2	-	28	-	-	-	4	-	3	1	1	9
Group V • Skupina V (1 R: single, conical) • (1K: jedan, koničan) N=4		2	1	-	-	-	-	-	1	-	-	-	-	-
Group VI • Skupina VI (1 R: C- shaped) • (1 K: C-oblik) N=1		-	-	-	-	-	-	-	-	-	-	-	-	-

R = root • korijen, M = mesial • mezijalni, D = distal • distalni, L = lingual • lingvalni, Obl. = obliteration • obliteracija

Table 5 The number and position of lateral canals and intercanal communication in the third molars
Tablica 5. Broj i pozicija lateralnih kanala i međukanalnih komunikacija

Third molar • Treći kutnjak	Lateral canals • Lateralni kanali				Intercanal communications • Medukanalne komunikacije		
	Gingival • Gingivalna	Middle • Srednja	Apical • Apikalna	Furca • Furka	Gingival • Gingivalna	Middle • Srednja	Apical • Apikalna
Maxillary • Maksilarni	5	22	10	3	-	8	4
Mandibular • Mandibularni	-	5	13	-	1	5	3

Discussion

The biological significance of third molars is discussed, typically affected by varying professional experiences and backgrounds. Opinions vary regarding the necessity of endodontic treatment versus extraction for third molars. Endodontic treatment of properly positioned wisdom teeth is a viable option to preserve natural tooth structures. Since knowledge of the root canal morphology of third molars in the Bosnian-Herzegovinian population is deficient, this study aimed to fill that gap and possibly increase the effectiveness of endodontic therapy.

As the study sample included both impacted and partially impacted wisdom teeth, the results may have been affected by this specific sample selection. However, it is hard to understand how third-molar impaction affects the appearance of their root canals. Potential areas for future research could include comparing the root canal morphology of ful-

Rasprava

Biološko značenje trećih kutnjaka često je predmet rasprave, na što utječu različita profesionalna iskustva i stručna pozadina. Mišljenja se razlikuju i kad je riječ o endodontskom liječenju u odnosu prema ekstrakciji trećih kutnjaka. Endodontsko liječenje potpuno izniklih i pravilno postavljenih umnjaka pristup je koji pridonosi očuvanju prirodne strukture zuba. S obzirom na to da nedostaju podaci o morfologiji korijenskih kanala trećih kutnjaka u populaciji Bosne i Hercegovine, ovoj je studiji svrha popuniti tu prazninu i možda povećati učinkovitost endodontske terapije.

Kako je uzorak studije obuhvaćao impaktirane i djelomično impaktirane umnjake, na rezultate studije mogao je utjecati odabir specifičnog uzorka. No teško je razumjeti kako impakcija trećih kutnjaka utječe na izgled njihovih korijenskih kanala. Usporedna analiza morfologije korijenskih kanala potpuno iznikulih trećih kutnjaka u usporedbi s im-

ly erupted third molars versus impacted/partially impacted third molars to determine any differences.

The intricate anatomy of the third molar root canals made summarizing the results difficult and several classifications were required to analyze the root canal morphology of third molars rather than one universally accepted. The Vertucci classification has been extensively used, but despite its significant relevance, this classification does have some limitations. It does not include information regarding the number of roots, nor does it involve developmental abnormalities such as C-shaped canals (14). Sert and Bayirli (13) identified fourteen novel root canal morphologies, while Filpo-Perez et al. (15) found that 13% of ManTM distal roots exhibited root canal configurations not encompassed by the Vertucci classification scheme. Ahmed et al. (14) created an innovative classification method for root canals analysis. According to our best knowledge, the Ahmed classification (14) has not been used in any other studies that evaluated the root canal morphology of third molars, thus making it difficult to compare our findings with previous research.

MaxTMs were found in varied root forms, but more than 77% of the samples had three roots (Group I-IV). This finding is consistent with findings of previous studies in different populations (3,16–20). In contrast, the study by Sert et al. (21), conducted in the Turkish population identified single-rooted MaxTMs as the most frequent.

Three-rooted MaxTMs are most commonly fused (33.33%) in the population of Bosnia and Herzegovina. This result may be associated with race, specifically the Caucasian population, as they share a significant percentage of MaxTMs with fused roots (11). The results of the study showed that MaxTMs with three separate roots (Group I) account for one-quarter of the total samples. This aligns with the findings in Burmese population (17), but contrasts the findings of Alavi et al. (11) who reported that MaxTMs had three separate roots more frequently (50.9%) in the Thai population.

In the present study, two-rooted forms of MaxTMs (Groups V and VI) were seen as the next most common root form (12.385), and studies by Sidow et al. (3), Alavi et al. (11), Ng et al. (17) support these findings. In the Jordanian (9,18) and Brazilian population (20), two-rooted upper wisdom teeth are in the last place in terms of frequency, while Tomaszewska et al. (22) in Poland population did not find two-rooted MaxTMs at all. The variations in results can be attributed to the diverse ethnic backgrounds, different sample sizes and evaluation methods. An intriguing aspect of such data is that 8.57% of the samples of MaxTMs in the present research show a single conical root (Table 2).

As expected, MaxTMs with four roots are quite rare, occurring in only 1.9% of samples (Figure 4). These findings are consistent with the data obtained by Sert et al. (21), in the Turkish population, although other studies have reported a greater incidence, ranging from 4% (11) to 9.1% (9).

In three-rooted MaxTMs with fused roots, 54% of the specimens exhibited type VIII root morphology, thus making it the most common root and canal configuration in MaxTMs (Figure 1). In the studies of Al-Qudah et al. (9), Ng et al. (17), and Ahmed et al. (18) type VIII was the most

paktiranim/djelomično impaktiranim trećim kutnjacima sa svrhom da se ustanovi eventualna razlika, mogla bi biti moguće područje budućih istraživanja.

Složena anatomija korijenskih kanala trećih kutnjaka otežava sumiranje rezultata te je za njezinu analizu bilo potrebno koristiti se s nekoliko klasifikacija, umjesto jednom univerzalno prihvaćenom. Vertuccijeva klasifikacija često se upotrebljava, ali unatoč svojoj velikoj važnosti, ima određena ograničenja. Informacije o broju korjenova i razvojne abnormalnosti poput C-oblikovanih kanala (14) nisu njome obuhvaćene. Sert i Bayirli (13) identificirali su četrnaest novih tipova morfologije korijenskih kanala, a Filpo-Perez i suradnici (15) otkrili su da 13 % distalnih korijena ManTM-a pokazuje konfiguracije korijenskih kanala koje nisu prepoznate u Vertuccijevu klasifikacijskom sustavu. Nedavno su Ahmed i suradnici (14) predložili inovativnu metodu klasifikacije za analizu korijenskih kanala. Prema našim dosadašnjim spoznajama, Ahmedova klasifikacija (14) nije korištena u drugim studijama za analizu morfologije korijenskih kanala trećih kutnjaka, što otežava usporedbu naših rezultata s dosadašnjim istraživanjima.

U našem istraživanju pronađeni su različiti oblici korjenova kod MaxTM-sa, ali više od 77 % uzoraka imalo tri je korijena (skupina od I do IV). Taj nalaz u skladu je s rezultatima dosadašnjih studija provedenih u različitim populacijama (3, 16 – 20). Suprotno tomu, studija koju su proveli Sert i suradnici (21) u turskoj populaciji, identificirala je jednokorijenske MaxTM-se kao najčešće.

U populaciji Bosne i Hercegovine tri korijena MaxTM-sa najčešće su spojena (33,33 %). Taj rezultat može biti povezan s rasom, posebno bijelom kod koje je također pronađen znatan postotak fuzije korjenova MaxTM-sa (11). Rezultati studije pokazuju da MaxTM-si s trima odvojenim korijenima (skupina I) čine jednu četvrtinu ukupnih uzoraka. To je u skladu s rezultatima zabilježenima u burmanskoj populaciji (17), ali je u suprotnosti sa zapažanjima Alavija i suradnika (11) koji su izvijestili da su MaxTM-si s trima odvojenim korijenima češći (50,9 %) u tajlandskoj populaciji.

U ovoj su studiji dvokorijenski oblici MaxTM-sa (skupine V i VI) bili sljedeći najčešći oblik korijena (12,38 %), što također podupiru studije Sidowa i suradnika (3), Alavija i suradnika (11) te Nga i suradnika (17). No u jordanskoj (9, 18) i brazilskoj populaciji (20), dvokorijenski gornji umnjaci najrjeđe su zastupljeni, a Tomaszewska i suradnici (22) u poljskoj populaciji uopće nisu pronašli dvokorijenske MaxTM-se. Varijacije u rezultatima mogu se pripisati različitim etničkim podrijetlima, veličinama uzoraka i metodama procjene. Zanimljiv aspekt rezultata ovog istraživanja jest podatak da je 8,57 % uzoraka MaxTM-sa imalo jedan konični korijen (tablica 2.).

Kao što se očekivalo, MaxTM-si s četirima korijenima dosta su rijetki i pojavljuju se samo u 1,9 % uzoraka (slika 4.). Ti nalazi u skladu su s podacima Serta i suradnika dobitvenima u turskoj populaciji (21), iako su i autori drugih studija izvijestili o većoj učestalosti toga oblika koja se kreće od 4 % (11) do 9,1 % (9).

U MaxTM-ima s trima spojenim korijenima, 54 % uzoraka imalo je tip VIII morfologije korijena, što ga čini najče-

prevalent type in three-rooted MaxTMs with fused roots, and the second most common in study conducted by Alavi et al. (11). Group IV (three fused roots) had the highest number of root canals with atypical morphology and revealed more complex morphology (Figure 5).

The palatal, mesio-buccal and distobuccal roots root in Group I dominantly had one root canal. The prevalence of type I in these roots is consistent with the findings of Alavi et al. (11), Ng et al. (17), Ahmad et al. (18), Sert et al. (21).

In the group of two-rooted MaxTMs with fused roots, the most common is type IV (60%), and the rest belong to type 3-2 (40%). The findings of this research on MaxTMs with two fused roots align with the dominant type IV results reported by Alavi et al. (11) and Ng et al. (17). This research differs from the two stated studies in that it follows type 3-2 following the most prevalent type IV, whereas types I and II follow in the other studies.

In the current research, seven of the nine samples with a single conical root revealed type I root canals, thus suggesting that majority of these samples possess a root canal suitable for endodontic treatment. The remaining two samples included type V and type 1-3. Ahmad et al. (18) discover a far more diversified root canal configuration of single-rooted teeth: type I is dominating (66.8%), with types III, V, VI, and additional types 1-3 accounting for 8.3% each. The findings of the present study are opposite to Ng's research (17), which found that the most common type II (42.9%) root canal and additional type 3-2 (21.4%) in the Burmese population, followed by type I and IV (14.3% each) and type V (7.1%). These variations might be explained by ethnic and demographic variety.

The results of this research have shown that 95.58% of ManTMs in Bosnia and Herzegovina's population have two roots. Out of the 136 samples collected, 82 showed two separate roots (60.28%) and 48 had fused roots (35.30%), (Table 3). The results related to root number and shape are consistent with findings from studies from the USA (3), Iran (4), Jordan (4, 14), Turkey (21), Burma (23), and Thailand (24). Conversely, in Brazil (20), single-rooted mandibular third molars were more prevalent than two-rooted forms. Surprisingly, the results of our study match more with geographically distant nations than with our Croatian neighbors. In Croatia, the lower third molars were, in most cases, single-rooted (25). The difference might be due to a different research method, a smaller sample number in Croatian study or a different method of classifying the samples that were used for analysis.

Some researchers have mentioned three- and four-rooted forms, but their frequency is relatively low. For instance, studies by Sidow et al. (3), Kuzekanani et al. (4), Al-Qudah et al. (9), Ahmad et al. (18), Sert et al. (21), and Gulabivala et al. (24) have all shown that ManTMs can have three or four roots. Additionally, Guerisoli et al. (20) found that the three-rooted tooth type was observed in ManTMs, but no instances of four-rooted teeth were identified. However, Gulabivala et al. (23) and Ćosić et al. (25) did not find any lower wisdom teeth with three or four roots. This study included one specimen (0.73%) that revealed three separate roots (mesial, distal, and lingual). The lingual root was considerably small-

šćom konfiguracijom korijena i kanala u MaxTM-sima (slika 1.). U studijama koje su proveli Al-Qudah i suradnici (9), Ng i suradnici (17) i Ahmad i suradnici (18), tip VIII bio je najzastupljeniji u MaxTM-sima s trima spojenim korijenima, a u studiji Alavija i suradnika (11) bio drugi po učestalosti. Skupina IV (tri spojena korijena) imala je najviše korijenskih kanala s atipičnom morfologijom i složenijom morfologijom (slika 5.).

Palatinalni, meziobukalni i distobukalni korijeni u skupini I uglavnom imaju jedan korijenski kanal. Učestalost tipa I u tim korijenima u skladu je s nalazima Alavija i suradnika (11), Nga i suradnika (17), Ahmada i suradnika (18) te Serta i suradnika (21).

U skupini MaxTM-sa s dvama spojenim korijenima, najčešći je tip IV (60 %), a ostatak pripada tipu 3-2 (40 %). Nalazi u ovom istraživanju o MaxTM-sima s dvama spojenim korijenima u skladu su s rezultatima o dominantnom tipu IV o kojemu su izvijestili Alavi i suradnici (11) te Ng i suradnici (17). Ovo istraživanje razlikuje se od spomenutih studija zato što nakon najzastupljenijega tipa IV, slijedi tip 3-2, a u drugim studijama to su tipovi I i II.

U našem istraživanju sedam od devet uzoraka s jednim koničnim korijenom imalo je tip I korijenskih kanala, što sugerira da je većini tih uzoraka korijenski kanal pogodan za endodontsko liječenje. Preostala dva uzorka obuhvaćala su tipove V i 1-3. Ahmad i suradnici (18) otkrili su daleko raznovrsniju konfiguraciju korijenskih kanala jednokorijenskih zuba: tip I bio je dominantan (66,8 %), a tipovi III, V, VI i dodatni tipovi 1-3 bili su zastupljeni s 8,3 % za svaki tip uzorka. Nalazi u ovoj studiji suprotni su istraživanju Nga i suradnika (17) koji su pokazali da je tip II najčešći korijenski kanal (42,9%) i dodatni tip 3-2 (21,4 %) u burmanskoj populaciji, nakon čega slijede tipovi I i IV (14,3 % oba) i tip V (7,1 %). Te varijacije mogu se objasniti etničkom i demografskom raznolikošću.

Rezultati ovog istraživanja pokazuju da 95,58 % mandibularnih trećih kutnjaka (ManTMs) u populaciji Bosne i Hercegovine ima dva korijena. Od 136 prikupljenih uzoraka, 82 su imala dva odvojena korijena (60,28 %), a 48 je bilo sa spojenim korijenima (35,30 %) (tablica 3.). Rezultati vezani uz broj i oblik korjenova u skladu su s rezultatima studija iz SAD-a (3), Irana (4), Jordana (4, 14), Turske (21), Mjanmara (23) i Tajlanda (24). Suprotno tomu, u Brazilu (20) su jednokorijenski mandibularni treći kutnjaci bili češći od dvokorijenskih oblika. Iznenađujuće, rezultati naše studije više odgovaraju geografski udaljenim zemljama nego našim hrvatskim susjedima. U Hrvatskoj su donji treći kutnjaci uglavnom bili jednokorijenski (25). Razlika bi se mogla objasniti drukčijom metodologijom istraživanja, manjim brojem uzoraka u hrvatskoj studiji ili različitim metodama klasifikacije uzoraka korištenih u analizi.

Neki istraživači spominju trokorijenske i četverkorijenske oblike, no njihova učestalost razmjerno je mala. Na primjer, u studijama Sidowa i suradnika (3), Kuzekananija i suradnika (4), Al-Qudaha i suradnika (9), Ahmada i suradnika (18), Serta i suradnika (21) te Gulabivale i suradnika (24) istaknuto je da ManTM-sovi mogu imati tri ili četiri korijena. Uz to, Guerisoli i suradnici (20) uočili su trokorijenske

er and shorter in size than the other roots. According to the Gulabivala's classification (23), the specimen is categorized as Group I and identified as *radix entomolaris* (Figure 6).

The percentage of samples with C-shaped root canal was found to be low (0.73%) in our study. Similar findings were observed in Ahmad et al.'s study (18), but the prevalence of this type in other research varied from 3-4% (9) to 30% (26). Asians have a greater frequency of C-shaped root canal morphology, which is referred to as the Mongoloid trait. That might explain the higher incidence of C-shaped root canals in Asian populations compared to Caucasians, where the prevalence of C-shaped canals is relatively low (27).

The most commonly seen type in the mesial roots of two-rooted ManTMs with separate roots (Group II and III) was type IV (40.24%), followed by type I (34.14%), while the distal root in this group primarily consisted of type I (95.12%). The finding of our study aligned with the results of study conducted in Jordanian population (18) and Thai (24). In Iranian (4), Burmese (23), Chinese (26) and Indian population (28), the most prevalent type in the mesial root was type I in mesial roots, while in our research, this form is the second most frequent. The disparities can be explained by distinct racial and population variations, and diverse methodologies employed in the examination.

Among the two fused roots (Group IV) of the lower wisdom teeth, type IV was the most frequently observed (58.33%), followed by type VIII. Similar to MaxTMs, additional types of root canal morphology were most common in the root fusion group (Figure 7). The findings of this study, along with those of Gulabivala et al. (23) conducted in Burma show considerable similarities. Both studies have revealed that type IV and type VIII are the most prevalent among ManTMs with two fused roots. In contrast to the aforementioned research, Ahmad et al. (18) discovered that type I was the most common type in lower wisdom teeth with fused roots in the Jordanian population.

Single-rooted ManTMs are rare in the B&H population, found in 4 out of 136 samples. Type I was detected in 2 samples within this group, whereas the remaining ones included type II and type VIII. Kuzekanani et al. (4), Ahmad et al. (18), and Singh et al. (29) all found similar results, identifying type I as the most prevalent type in single-rooted ManTMs. Somasundaram et al. (28) discovered that types I, II, and III were present in similar quantities, each taking up 33.33%. In contrast, Guerisoli et al. (20) had discovered that two-canal forms were the most prevalent in the single-rooted ManTMs in the Brazilian population.

Obliteration of root canals in impacted and partially impacted third molars

Root canal obliteration is the accumulation of calcified tissue inside a root canal that narrows or completely blocks the canal. The most common causes of the obliteration are dental trauma, caries, and age-related changes in root canals

oblike ManTM-sa, ali nisu identificirani slučajevi četverokorijenskih zuba. Međutim, Gulabivala i suradnici (23), te Ćosić i suradnici (25) nisu pronašli donje umnjake s trima ili četirima korijenima. U ovom istraživanju bio je jedan uzorak (0,73 %) koji je pokazao tri odvojena korijena (mezijalni, distalni i lingvalni). Lingvalni korijen bio je znatno manji i kraći od ostalih. Prema klasifikaciji Gulabivale i suradnika (12), uzorak je kategoriziran kao skupina I te označen kao *radix entomolaris* (slika 6.).

Postotak uzoraka s C-oblikom korijenskog kanala u našoj studiji bio je nizak (0,73 %). Slični rezultati zabilježeni su u studiji Ahmada i suradnika (18), no prevalencija toga tipa u drugim istraživanjima varira od 3 – 4 % (9) do 30 % (26). Azijski narodi češće imaju C-oblik morfologije korijenskog kanala koja se smatra obilježjem mongoloidne rase. To bi moglo objasniti veću incidenciju toga oblika u azijskim populacijama u usporedbi s bijelom rasom kod koje je prevalencija C-oblikovanih kanala razmjerno niska (27).

Kod dvokorijenskih ManTM-sa s odvojenim korijenima (skupine II i III), najčešće su zabilježeni tipovi IV (40,24 %) i I (34,14 %) u mezijalnom korijenu, a distalni korijen u toj je skupini uglavnom bio tip I (95,12 %). Nalaz u našoj studiji slaže se s rezultatima istraživanja provedenih u jordanskoj (18) i tajlandskoj populaciji (24). U iranskoj (4), burmanskoj (23), kineskoj (26) i indijskoj populaciji (28), najčešći tip u mezijalnom korijenu bio je tip I, a u našem je istraživanju taj oblik drugi najčešći. Razlike se mogu objasniti različitim rasnim i populacijskim varijacijama te različitim metodologijama korištenima u ispitivanjima.

Među donjim umnjacima s dvama spojenim korijenima (skupina IV) tip IV bio je najčešći (58,33 %), a slijedi tip VI-II. Slično kao i kod MaxTM-sa, dodatni tipovi morfologije korijenskih kanala bili su najčešći u skupini s fuzijom korijena (slika 7.). Nalazi u ovoj studiji, zajedno s onima Gulabivale i suradnika (23) provedenima u Mjanmaru, pokazuju veliku sličnost. Obje studije otkrivaju da su tipovi IV i VIII najzastupljeniji među ManTM-sima s dvama spojenim korijenima. Suprotno navedenim istraživanjima, Ahmad i suradnici (18) otkrili su da je u jordanskoj populaciji tip I najčešći u donjim umnjacima sa spojenim korijenima.

Donji umnjaci s jednim korijenom rijetki su u populaciji BiH – pronađeni su u 4 od 136 uzoraka. Tip I zabilježen je u dvama uzorcima unutar te skupine, a preostali su uključivali tipove II i VIII. Kuzekanani i suradnici (4), Ahmad i suradnici (18) te Singh i suradnici (29) dobili su slične rezultate, identificirajući tip I kao najčešći u donjim umnjacima s jednim korijenom. Somasundaram i suradnici (28) otkrili su da su tipovi I, II i III prisutni u sličnim postotcima od kojih svaki čini 33,33 %. Suprotno tomu, Guerisoli i suradnici (20) izvijestili su da su kod donjih umnjaka s jednim korijenom dvokanalni oblici najzastupljeniji u brazilskoj populaciji.

Obliteracija korijenskih kanala kod impaktiranih i djelomično impaktiranih trećih kutnjaka

Obliteracija korijenskih kanala nakupljanje je kalcificirana tkiva unutar korijenskog kanala pa je on sužen ili potpuno blokiran. Najčešći uzroci za to su dentalna trauma, karijes i promjene u korijenskim kanalima vezane za starost (30).

(30). According to Keleş et al. (31), calcification within root canals was also seen in teeth that were healthy, impacted, or unerupted, thus indicating that functional stress is not a prerequisite for calcifications. Lateral canals (Figure 8) and intercanal communications (Figure 9) are more common in maxillary third molars, but it is more common for mandibular third molars to have obliterated root canals. In our study, root canal obliteration was seen in 2.85% of MaxTMs and 12.5% of ManTMs. In ManTMs, two-rooted forms with root fusion were more likely to have root canal calcification.

Limitation of the present study

This study included impacted and partially impacted third molars that were successfully removed from the jaws in their entirety. Samples that were damaged or separated during surgical extraction were excluded from the research, which may have influenced the results.

Furthermore, impacted and partially impacted third molars did not reach the occlusal plane and were not involved in the chewing processes. The drawback of this study is a lack of knowledge on the appearance of the root canals upon mastication.

Conclusions

MaxTMs most commonly have three fused roots with one canal in each root (type VIII). The prevalent configuration of ManTMs is two separate roots accompanied by two or one canal (type IV and I) in mesial roots and one canal (type I) in distal roots. Lateral canals and intercanal communications are more common in maxillary third molars, but it is more common for mandibular third molars to have obliterated root canals. The root canal configuration becomes more intricate and diverse when the roots become fused. Simple root canal morphologies suitable for treatment are uncommon, and each patient requires a specific assessment to determine the benefits of endodontic therapy.

Conflict of interest: There was no conflict of interest

Ethics approval: The study was conducted in accordance with the Declaration of Helsinki, and was approved by the institutional Ethics Committee (number 02-3-4-59-1-11/21).

Author's contribution: The authors contributed to the writing of the paper as follows: A. Dž., A. M., N. H. – research; L. H. B, A. K. – research supervision; A. Dž., S. K., I. T., N. H. – writing the text. All authors reviewed and approved the text.

Prema Keleşu i suradnicima (31), kalcifikacija unutar korijenskih kanala također je zabilježena u intaktnim, impaktiranim ili neizniklim zubima, što upućuje da funkcionalni stres nije preduvjet za kalcifikaciju. Lateralni kanali (slika 8) i međukanalske komunikacije (slika 9.) češći su u maksilarnim trećim kutnjacima, a obliteracija korijenskih kanala češća je kod donjih trećih kutnjaka. U našoj studiji obliteracija korijenskih kanala zabilježena je u 2,85 % MaxTM-sa i 12,5 % ManTM-sa. Kod ManTM-sa, dvokorijenski oblici s fuzijom korjenova češće su imali kalcificirane korijenske kanale.

Ograničenja studije

Studijom su obuhvaćeni impaktirani i djelomično impaktirani treći kutnjaci koji su u cijelosti uklonjeni iz čeljusti. Uzorci koji su na bilo koji način bili oštećeni tijekom kirurškoga vađenja ili separacijom, nisu uključeni u istraživanje, što je moglo utjecati na rezultate.

Osim toga, impaktirani i djelomično impaktirani treći kutnjaci nisu dostigli okluzalnu ravninu i nisu sudjelovali u procesu žvakanja. Nedostatak ove studije manjak je spoznaja o promjeni izgleda korijenskih kanala tijekom mastikacije.

Zaključak

MaxTMs najčešće imaju tri spojena korijena s jednim kanalom u svakom od njih (tip VIII). Prevladava konfiguracija ManTM-sa s dvama odvojenim korijenima, s dvama ili jednim kanalom (tipovi IV i I) u mezijalnim korijenima i jednim kanalom (tip I) u distalnim korijenima. Lateralni kanali i međukanalske komunikacije češći su u maksilarnim trećim kutnjacima, a obliteracija korijenskih kanala kod donjih trećih kutnjaka. Konfiguracija korijenskih kanala postaje složenija i različitija kada su korijeni spojeni. Rijetke su jednostavne morfologije korijenskih kanala pogodne za liječenje, a svaki pacijent zahtijeva specifičnu procjenu kako bi se odredile prednosti endodontske terapije.

Sukob interesa: Nije bilo sukoba interesa.

Etičko odobrenje: Studija je provedena u skladu s Helsinškom deklaracijom, a odobrio ju je institucionalni Etički odbor (broj 02-3-4-59-1-11/21).

Doprinos autora: Autori su doprinjeli pisanju rada na sljedeći način: A. Dž., A. M., N. H. – istraživanje; L. H. B, A. K. – nadzor istraživanja; A. Dž., S. K., I. T., N. H. – pisanje teksta. Svi autori pregledali su i odobrili tekst.

Sažetak

Svrha studije bila je procijeniti morfologiju korijenskih kanala trećih kutnjaka u populaciji Bosne i Hercegovine. **Materijali i metode:** U istraživanje je uključen 241 ekstrahirani treći kutnjak (105 maksilarnih i 136 mandibularnih). Uzorci maksilarnih trećih kutnjaka (MaxTM) kategorizirani su u deset skupina prema klasifikaciji Alavija i suradnika, a mandibularni treći kutnjaci (ManTM) razvrstani su u šest skupina prema klasifikaciji Gulabivala i suradnika. S pomoću stereomikroskopa s povećanjem od 15 puta analizirani su tip korijenskog kanala u skladu s Vertuccijevom klasifikacijom, prisutnost i položaj lateralnih kanala te međukanalne komunikacije. **Rezultati:** MaxTM-si imali su tri korijena u 77,13 % uzoraka. Najčešća morfologija bila su tri spojena korijena (33,33 %) i Vertuccijev tip VIII (54,28 % uzoraka u skupini Alavi IV). 60,29 % ManTM-sa imali su dva odvojena korijena (Gulabivalina skupina II i III). Najzastupljeniji u mezijalnom korijenu bili su tip I (41,46 % u skupini II) i tip IV (48,78 % u skupini III), a tip I prevladavao je u distalnim korijenima (91,24 % i 100 % u skupinama II i III, respektivno). **Zaključak:** Trećim kutnjacima s jednim korijenom obično je morfologija korijenskih kanala povoljnija za endodontski tretman. Suprotno tomu, ako su im korijeni spojeni, često imaju složeniju morfologiju korijenskih kanala.

Zaprimljen: 24. lipanj 2024.
Prihvaćen: 30. kolovoz 2024.

Adresa za dopisivanje

Aida Džanković
Sveučilište u Sarajevu
Stomatološki fakultet sa
Stomatološkim kliničkim centrom
Bolnička 4a, 71 000 Sarajevo, Bosna i
Hercegovina
telefon: +387 33 407 861
aidadzankovic@gmail.com

MeSH pojmovi: zubna pulpa; umnjak;
gornja čeljust; donja čeljust
Autorske ključne riječi: treći kutnjak,
umnjak, korijenski kanal, anatomija,
morfologija

References

- Khouri C, Aoun G, Khouri C, Saade M, Salameh Z, Berberi A. Evaluation of Third Molar Impaction Distribution and Patterns in a Sample of Lebanese Population. *J Maxillofac Oral Surg.* 2022;21(2):599–607.
- Wu RX, Tian BM, Gao R, Chen FM. Non-Impacted Third Molars: Angels or Devils? *J Clin Med.* 2023;12(13):10–2.
- Sidow SJ, West LA, Liewehr FR, Loushine RJ. Root Canal Morphology of Human Maxillary and Mandibular Third Molars. *J Endod.* 2000;26(11):675–8.
- Kuzekanani M, Haghani J, Nosrati H. Root and canal morphology of mandibular third molars in an Iranian population. *J Dent Res Dent Clin Dent Prospects.* 2012;6(3):85–8.
- Ahmed HMA. Management of third molar teeth from an endodontic perspective. *Eur J Gen Dent.* 2012 Sep;1(03):148–60.
- Kim J, Lee DH, Dziak R CS. Bisphosphonate-related osteonecrosis of the jaw: Current clinical significance and treatment strategy review. *Am J Dent.* 2020;33(3):115–28.
- Zou DH, Zhao J, Ding WH, Xia LG, Jang XQ, Huang YL. Wisdom teeth: Mankind's future third vice-teeth? *Med Hypotheses.* 2010;74(1):52–5.
- Mashyakhy M, Gambarini G. Root and root canal morphology differences between genders: A Comprehensive in-vivo CBCT Study in a Saudi Population. *Acta Stomatol Croat.* 2019;53(3):231–46.
- Al-Qudah AA, Bani Younis HAB, Awawdeh LA, Daud A. Root and canal morphology of third molar teeth. *Sci Rep.* 2023;13(1):1–10.
- Cantatore G, Berutti E CA. Missed anatomy: frequency and clinical impact. *Endod Top.* 2006;15:3–31.
- Alavi AM, Opasanon A, Ng YL, Gulabivala K. Root and canal morphology of Thai maxillary molars. *Int Endod J.* 2002;35(5):478–85.
- Vertucci FJ. Root canal anatomy of the human permanent teeth. *Oral Surgery, Oral Med Oral Pathol.* 1984;58(5):589–99.
- Sert S, Bayirli GS. Evaluation of the Root Canal Configurations of the Mandibular and Maxillary Permanent Teeth by Gender in the Turkish Population. *J Endod.* 2004;30(6):391–8.
- Ahmed HMA, Ibrahim N, Mohamad NS, Nambiar P, Muhammad RF, Yusoff M DP. Application of a new system for classifying root and canal anatomy in studies involving micro-computed tomography and cone beam computed tomography: Explanation and elaboration. *Int Endod J.* 2021;54(7):1056–82.
- Filpo-Perez C, Bramante CM, Villas-Boas MH, Húngaro Duarte MA, Versiani MA, Ordinola-Zapata R. Micro-computed tomographic analysis of the root canal morphology of the distal root of mandibular first molar. *J Endod.* 2015;41(2):231–6.
- Hadziabdic N, Džanković A, Maktouf M, Tahmiscija I, Hasic-Branković L, Korac S, et al. The Clinical and Radiological Evaluation of Impacted Third Molar Position, Crown and Root Morphology. *Acta Med Acad.* 2023;52(2):77–87.
- Ng YL, Aung TH, Alavi A, Gulabivala K. Root and canal morphology of Burmese maxillary molars. *Int Endod J.* 2001;34(4):620–30.
- Ahmad I, Azze M, Zwiri A, Abu Haija MA, Diab M. Root and root canal morphology of third molars in a Jordanian subpopulation. *Saudi Endod J.* 2016;6(3):113–21.
- Ćosić J, Galić N, Vodanović M, Njemirovskij V, Šegović S, Pavelić B, et al. An in vitro morphological investigation of the endodontic spaces of third molars. *Coll Antropol.* 2013;37(2):437–42.
- Guerisoli DM, de Souza RA, de Sousa Neto MD, Silva RG, Pécora JD. External and internal anatomy of third molars. *Braz Dent J.* 1998;9(2):91–4.
- Sert S, Şahinkesen G, Topçu FT, Eroğlu ŞE, Oktay EA. Root canal configurations of third molar teeth. A comparison with first and second molars in the Turkish population. *Aust Endod J.* 2011;37(3):109–17.
- Tomaszewska IM, Skinningsrud B, Jarzębska A, Pękala JR, Tarasiuk J, Iwanaga J. Internal and external morphology of mandibular molars: An original micro-CT study and meta-analysis with review of implications for endodontic therapy. *Clin Anat.* 2018 Sep 1;31(6):797–811.
- Gulabivala K, Aung TH, Alavi A, Ng YL. Root and canal morphology of Burmese mandibular molars. *Int Endod J.* 2001;34(5):359–70.
- Gulabivala K, Opasanon A, Ng YL, Alavi A. Root and canal morphology of Thai mandibular molars. *Int Endod J.* 2002;35(1):56–62.
- Ćosić J, Galić N, Vodanović M, Njemirovskij V, Šegović S, Pavelić B, et al. An in vitro morphological investigation of the endodontic spaces of third molars. *Coll Antropol.* 2013;37(2):437–42.
- Zhang W, Tang Y, Liu C, Shen Y, Feng X, Gu Y. Root and root canal variations of the human maxillary and mandibular third molars in a Chinese population: A micro-computed tomographic study. *Arch Oral Biol.* 2018;95:134–40.
- Kantilieraki E, Delantoni A, Angelopoulos C, Beltes P. Evaluation of root and root canal morphology of mandibular first and second molars in a Greek population: A CBCT study. *Eur Endod J.* 2019;4(2):62–8.
- Somasundaram P, Rawtiya M, Wadhvani S, Uthappa R, Shivange V, Khan S. Retrospective study of root canal configurations of mandibular third molars using CBCT- Part-II. *J Clin Diagnostic Res.* 2017;11(6):ZC55–9.
- Singh S, Pawar M, Podar R, Kulkarni G, Bhanushali N. Root canal morphology of South Asian Indian mandibular first, second, and third molar: A dye penetration and clearing study. *J Conserv Dent.* 2020;23(3):284–8.
- Zahran SS, Alamoudi RA. Radiographic evaluation of teeth with pulp stones and pulp canal obliteration: characteristics, and associations with dental parameters. *Libyan J Med.* 2024;19(1):2306768.
- Keleş A, Keskin C, Versiani MA. Micro-CT assessment of radicular pulp calcifications in extracted maxillary first molar teeth. *Clin Oral Investig.* 2022;26(2):1353–60.